

ASSOCIAZIONE SOS INFERTILITÀ ONLUS

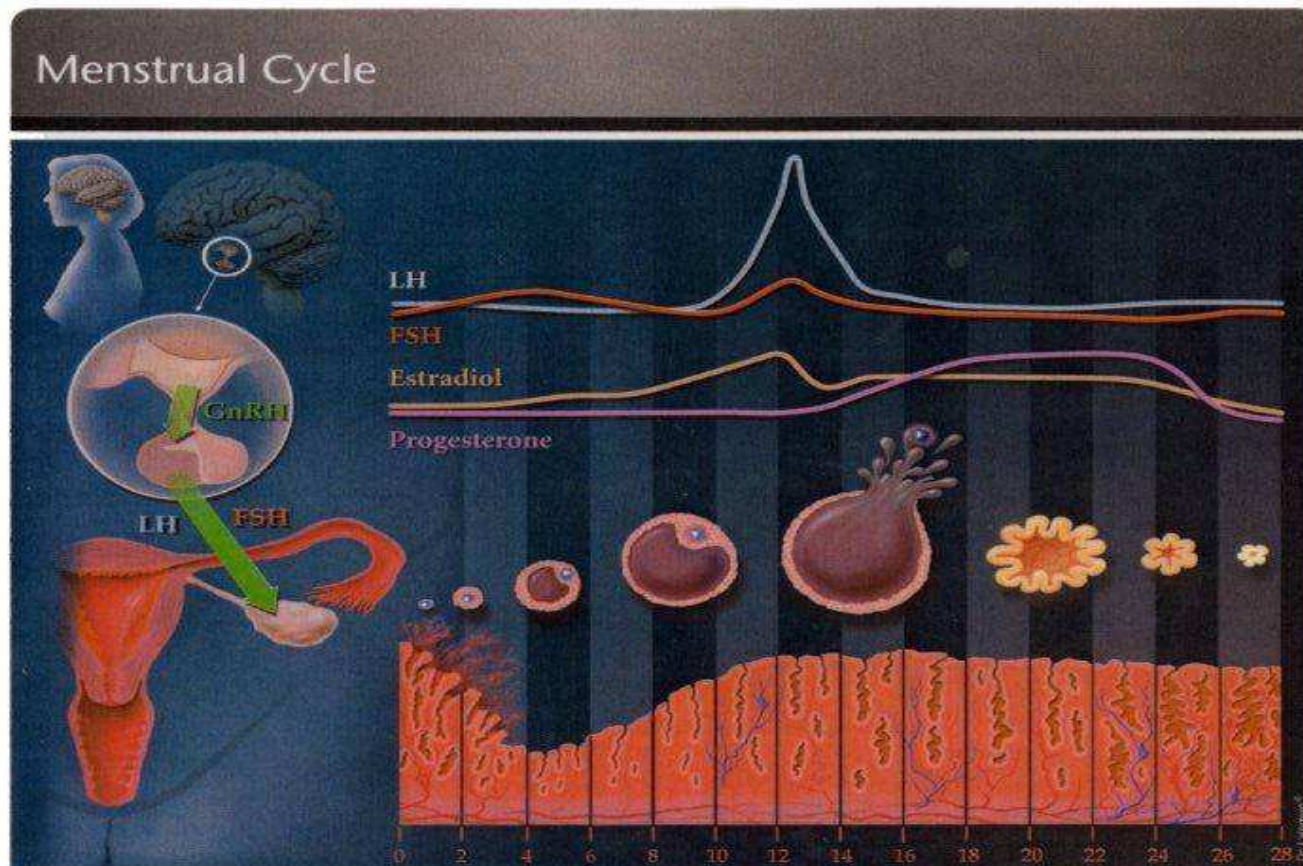
**“IL PERCORSO DIAGNOSTICO CORRETTO
PER LA COPPIA CON PROBLEMI DI CONCEPIMENTO”**

Dott.ssa MARIAM STEPANYAN
Specialista in patologia della riproduzione
Centro Procrea di Lugano (Svizzera)



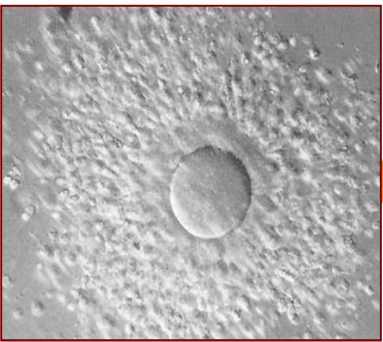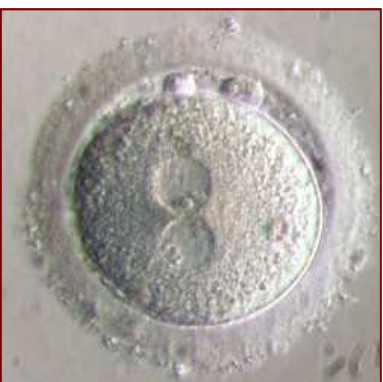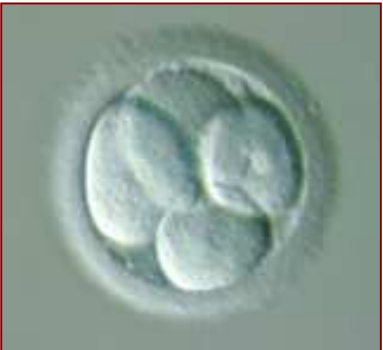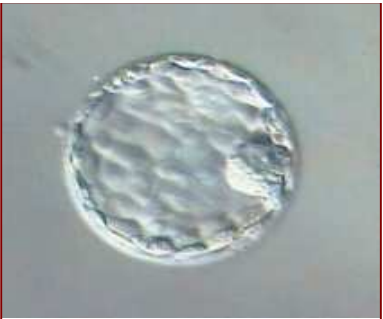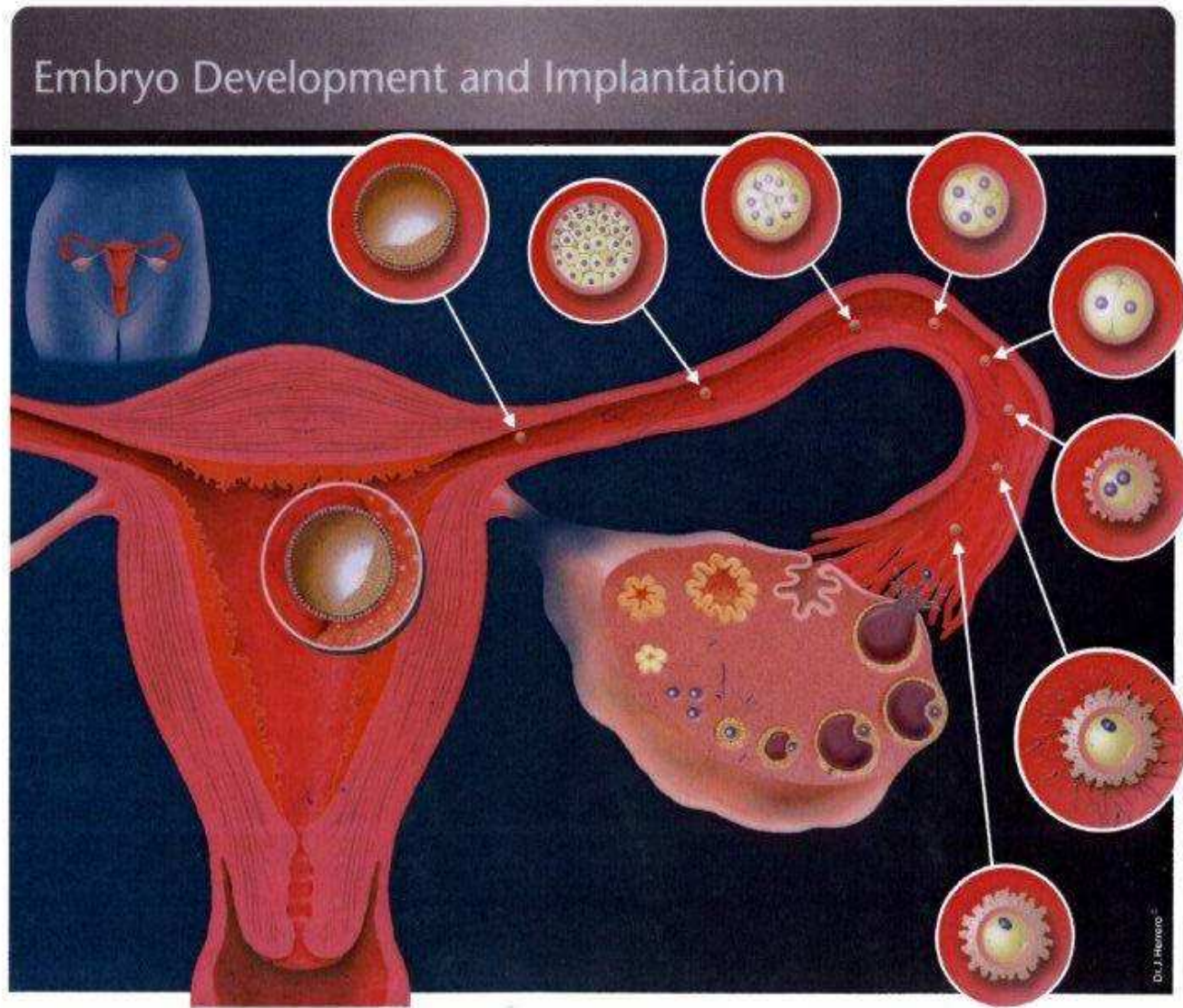
IL CICLO MESTRUALE

- Il **ciclo mestruale** è una sequenza di modifiche periodici che portano alla maturazione di ovocita e la preparazione al suo impianto. E praticamente il tempo che occorre tra un flusso e l'altro



“IL PERCORSO DIAGNOSTICO CORRETTO

PER LA COPPIA CON PROBLEMI DI CONCEPIMENTO”



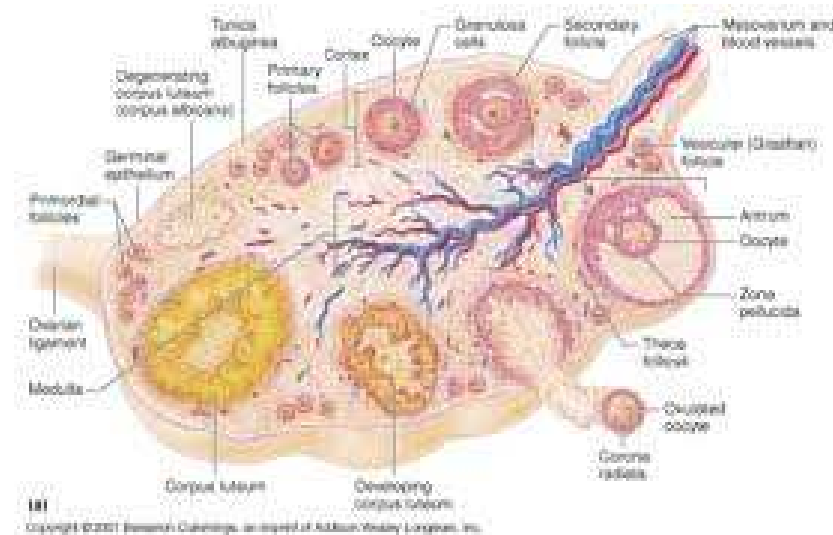
CONCEPIMENTO

- Ovulo
- Spermatozoo
- Incontro nella tuba

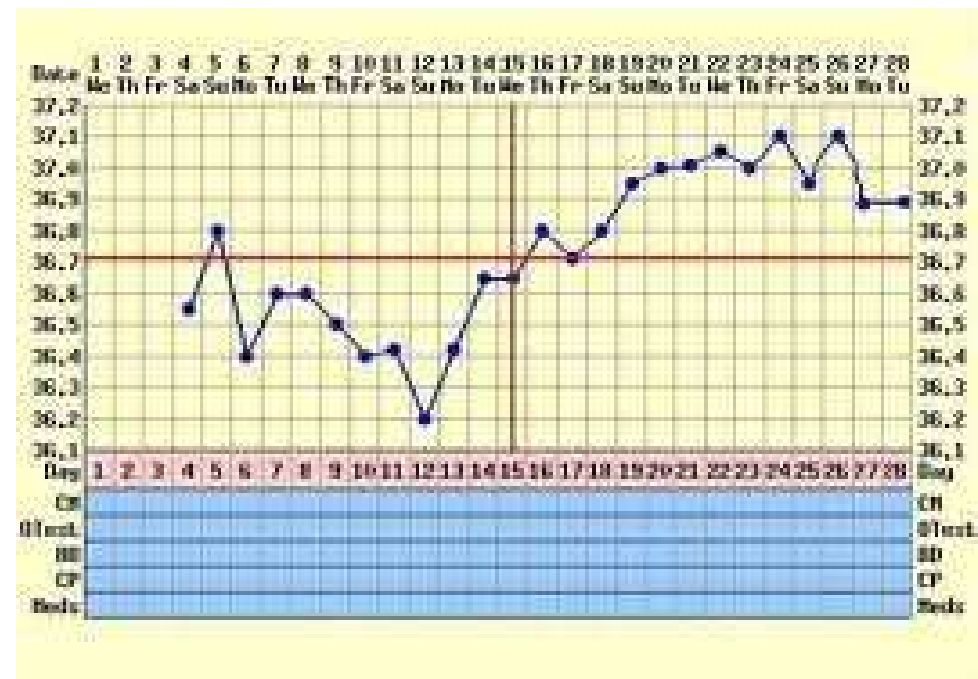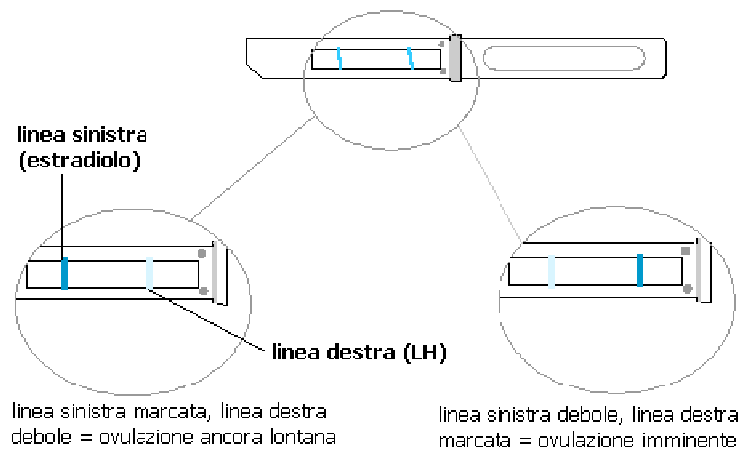


RISERVA OVARICA E PROFILO ENDOCRINO

- - **FSH, LH e 17 b-Estradiolo** (da eseguire entro il 5° giorno del ciclo)
- - Prolattina TSH
- - Ormone Antimulleriano (AMH) e Inibina B



OVULAZIONE

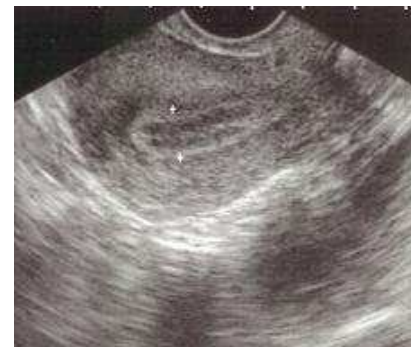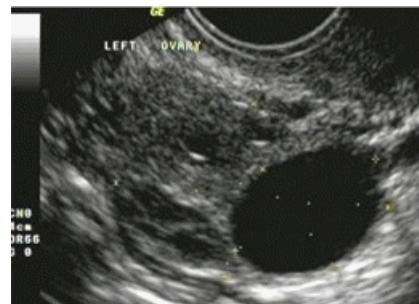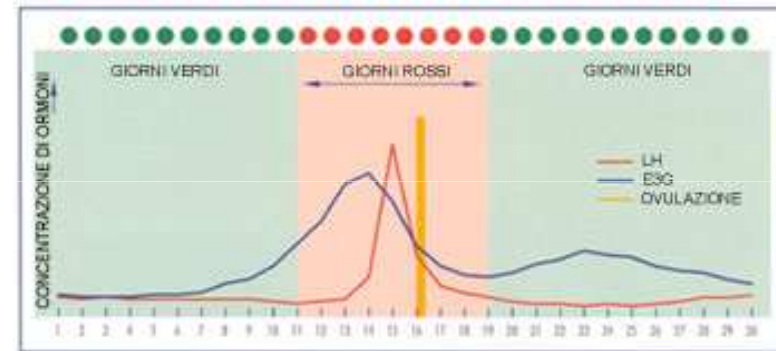
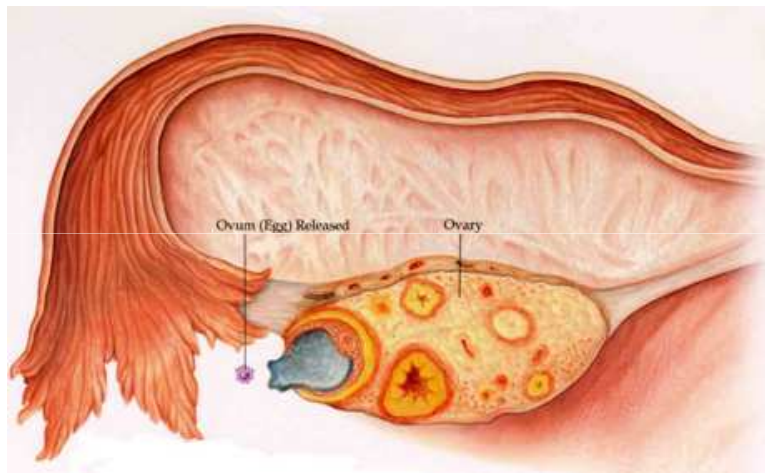


ESAME DEL MUCO CERVICALE

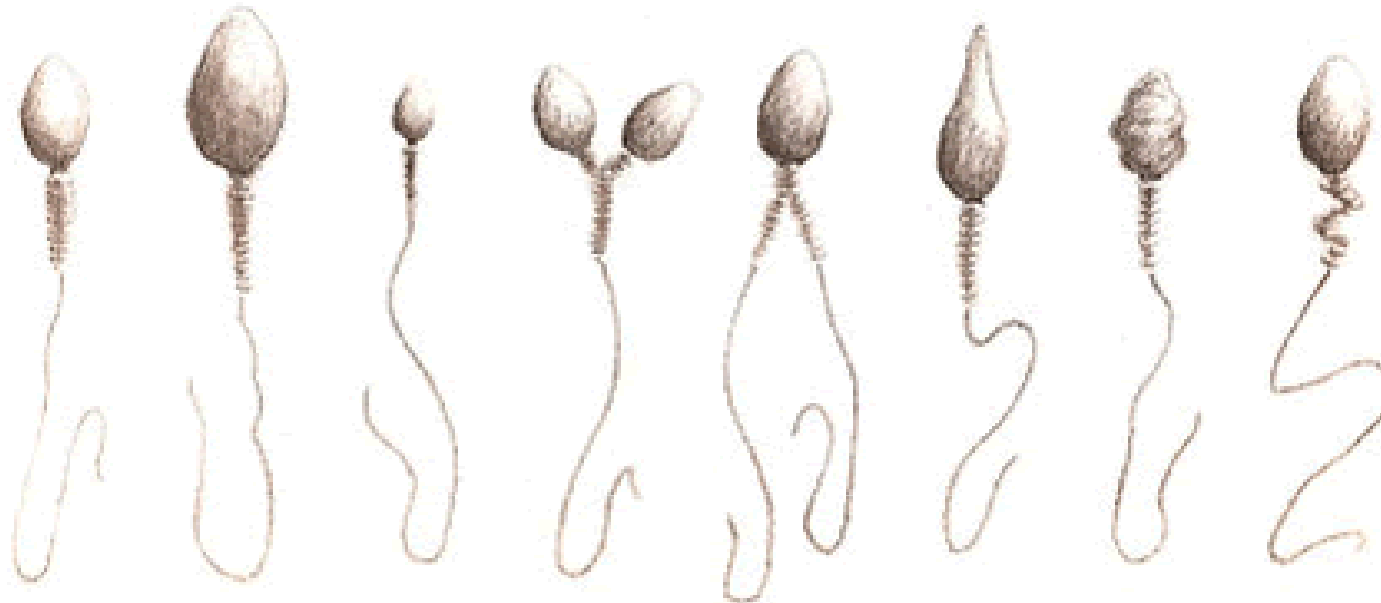
- **QUANTITA'**: Aumenta in prossimità dell'ovulazione (12°-13° giorno) sotto lo stimolo del picco degli estrogeni e diventa più fluido.
- **FLUIDIFICAZIONE**: Il muco, più fluido, diventa più filante. Quando, posto tra due vetrini, poi distanziati, dà origine a filamenti di circa **10-12 cm** indica il momento ovulatorio. In fase preovulatoria i filamenti non superano i 4 cm.
- **ELASTICITA' E CRISTALLIZZAZIONE**: Sempre in fase ovulatoria, il muco cristallizza a "foglia di felce" (aspetto tipico visibile al microscopio) formando canali percorribili dagli spermatozoi al fine di facilitarne la progressione



OVULAZIONE



MORFOLOGIA DEGLI SPERMATOZOI



Normale

Gigante

Micro

Doppia
testa

Doppio
corpo

Testa
lunga

Corpo
ruvido

Segmento
centrale
anomalo

NUMERO
MOTILITÀ
MORFOLOGIA

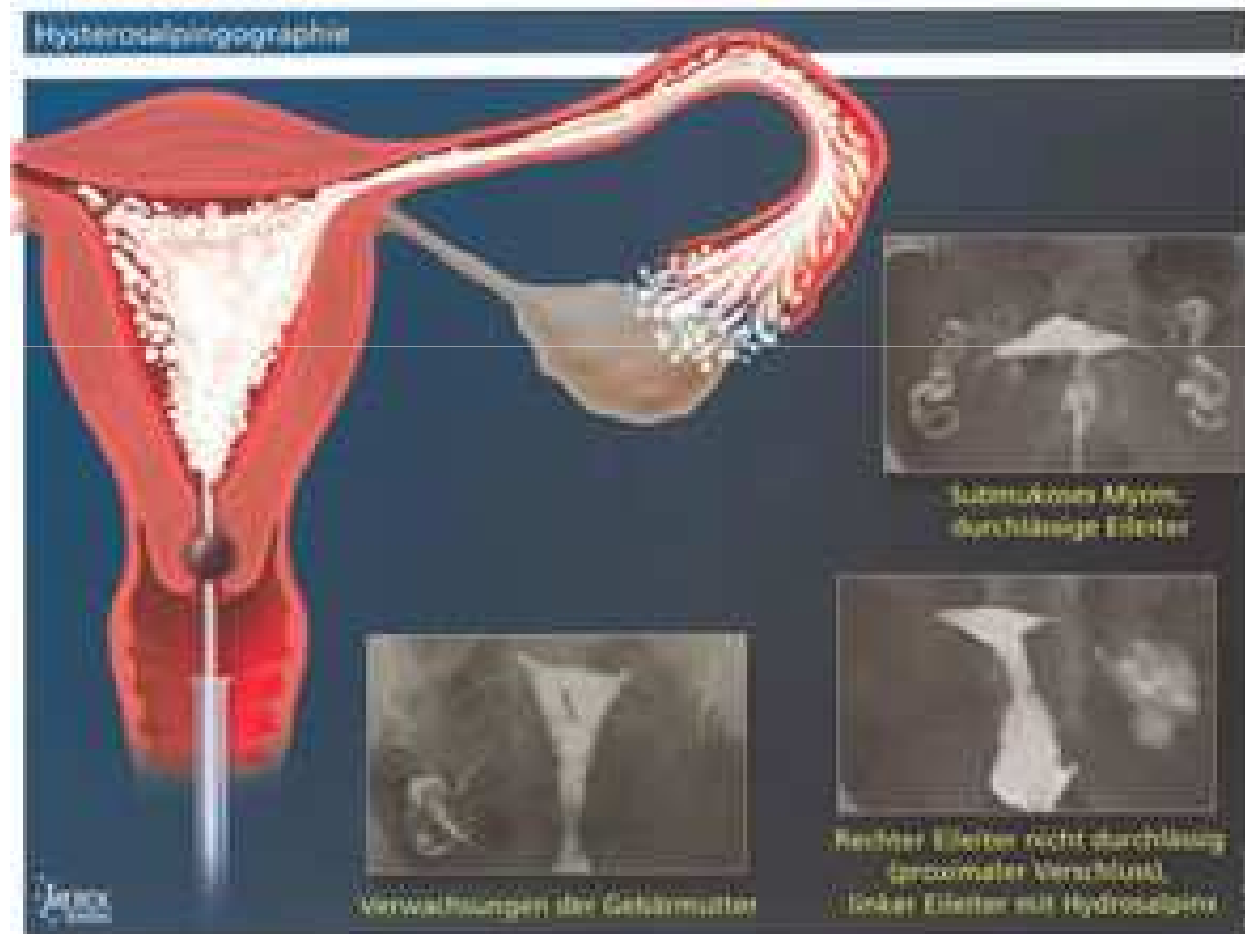

ESAMI PERVIETÀ TUBARICA

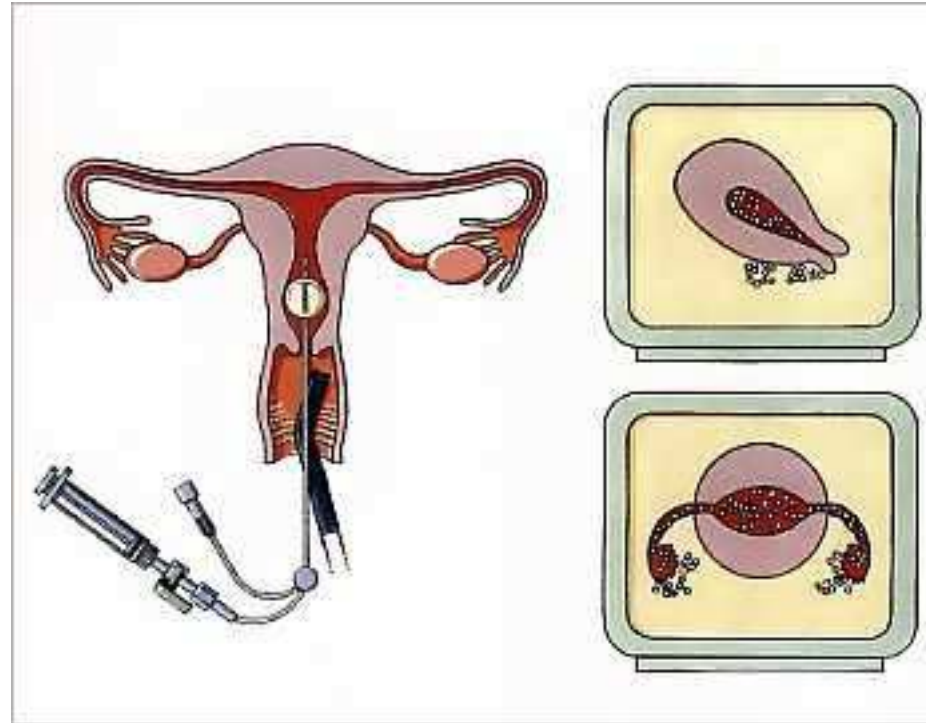
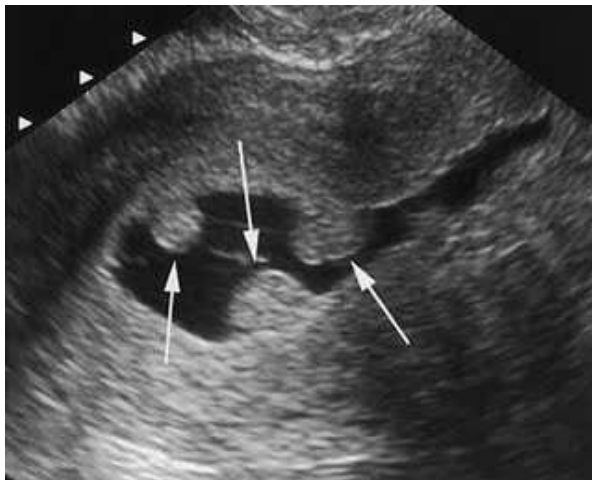
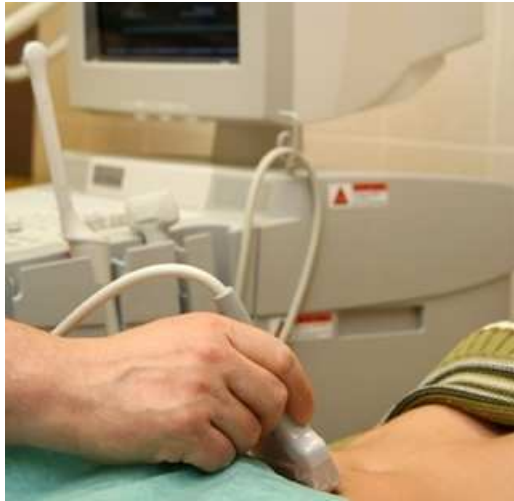- -Isterosalpingografia: controllo radiografico della cavità uterina e delle tube (da eseguire tra il 6-12° giorno del ciclo)
- -Isterosonosalpingografia: controllo ecografico della cavità uterina e delle tube (da eseguire tra il 2-11° giorno del ciclo)
- -Laparoscopia diagnostica con cromopertubazione



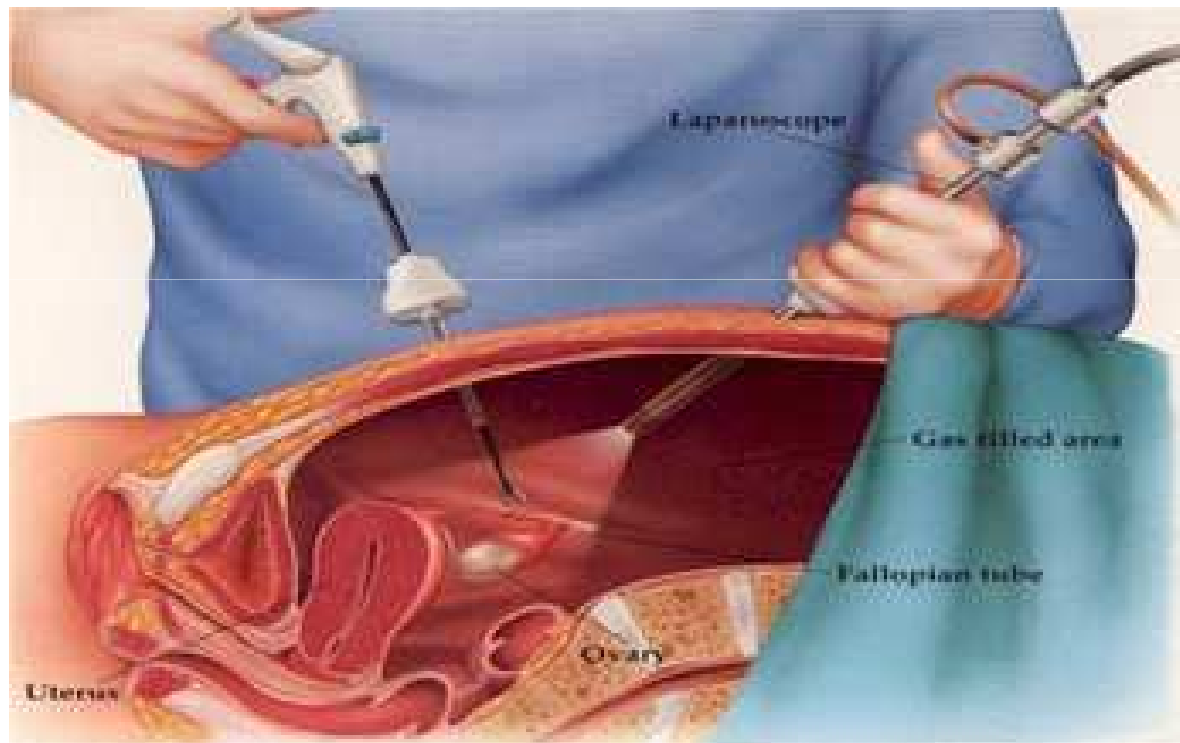
ISTEROSALPINGOGRAFIA



ISTEROSONOSALPINGOGRAFIA



LAPAROSCOPIA DIAGNOSTICA CON CROMOPERTUBAZIONE



Donna

○ **Profilo endocrino** (validità 6 mesi)

- - FSH, LH e 17 b-Estradiolo (da eseguire entro il 5° giorno del ciclo)
- - Prolattina TSH

○ **Esami ginecologici**

- - PAP-Test (validità 2 anni)
- - Tampone essudato cervico-vaginale per ricerca: batteri, miceti, protozoi, mycoplasma genitalium, ureaplasma urealyticum, chlamydia trachomatis (validità 6 mesi)

○ **Esami pervietà tubarica**

- - Isterosalpingografia: controllo radiografico della cavità uterina e delle tube (da eseguire tra il 6-12° giorno del ciclo)
- - Isterosonosalingografia: controllo ecografico della cavità uterina e delle tube (da eseguire tra il 2-11° giorno del ciclo)
- - Laparoscopia diagnostica con cromopertubazione

○ **Screening**

- - Gruppo sanguigno - HPLC per lo studio dell'emoglobina
- - Rosolia Ab (IgG, IgM) - G6PD

○ **Esami sierologici** (validità 6 mesi)

- - HIV Ag e Ab - HBV Ag e Ab (DNA in caso di positività)
- - HCV Ab (RNA in caso di positività) - TPHA

○ **Esami immunologici** (validità 6 mesi)

- - Ab antinucleo, Ab anticardiolipina, Ab antiβ2glicoproteina, Ab antiLupus coagulante

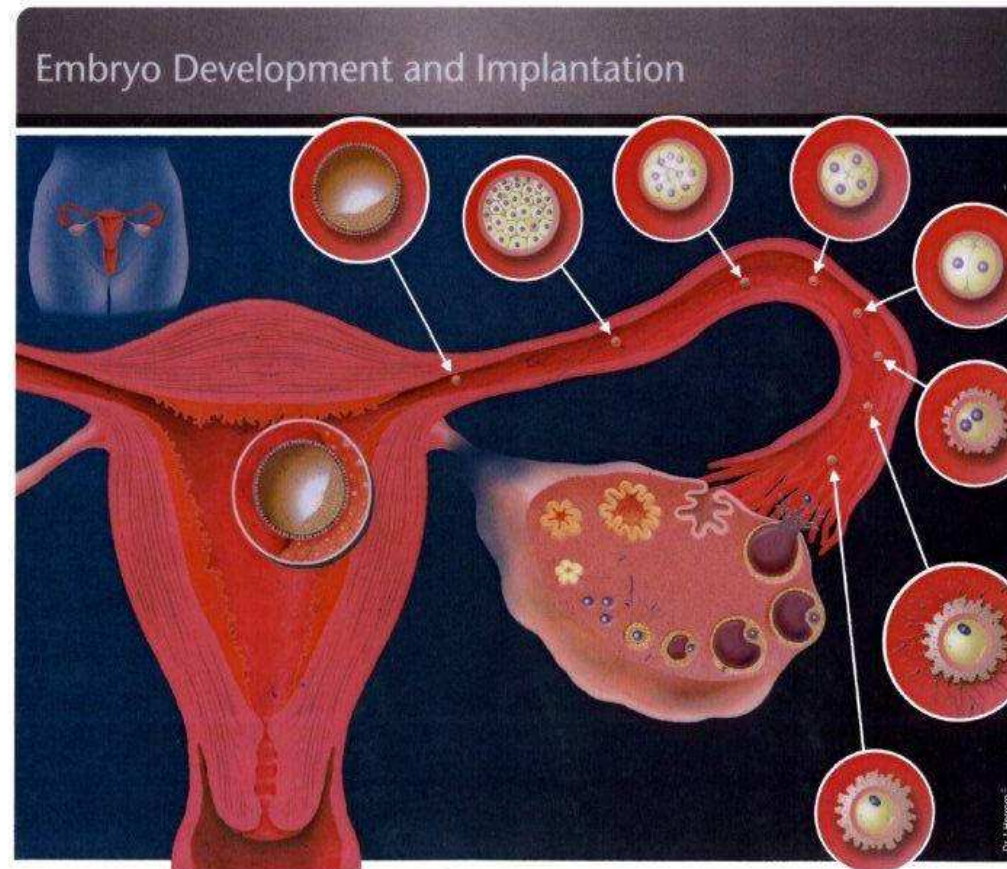
○ **Esami su richiesta specifica**

- - Ecografia mammaria o mammografia (validità 1 anno)
- - Profilo riserva ovarica: Inibina B, Antimullerian hormone, Ab antiovaio
- - Profilo PCO: Testosterone, DHEA-S, Androstenedione, Cortisolo, 17-OH-Progesterone, SHBG
- - Profilo diabete: Insulina, Peptide C, Ab antiinsulina (IAA e ICA) , Ab anti ac.glutammico decarbossi
- - Profilo tiroide: Ab antitireoglobulina, antitireoperossidasi, antimicrosomi

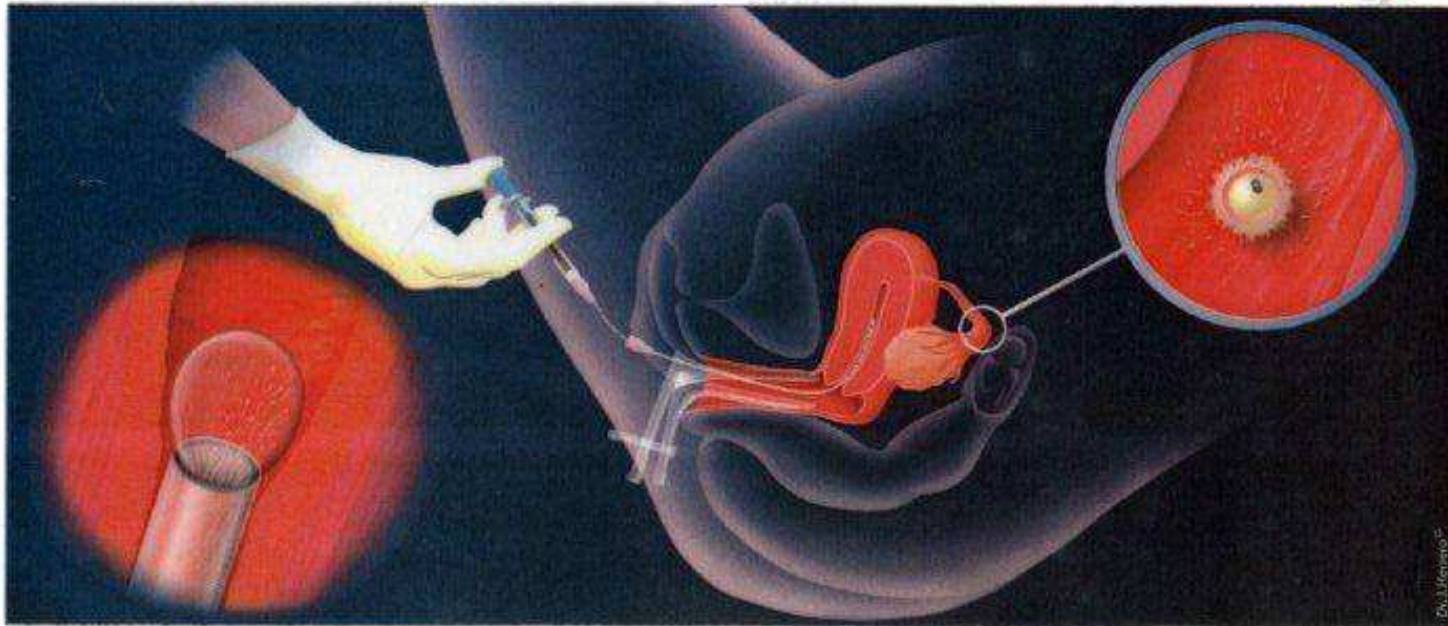
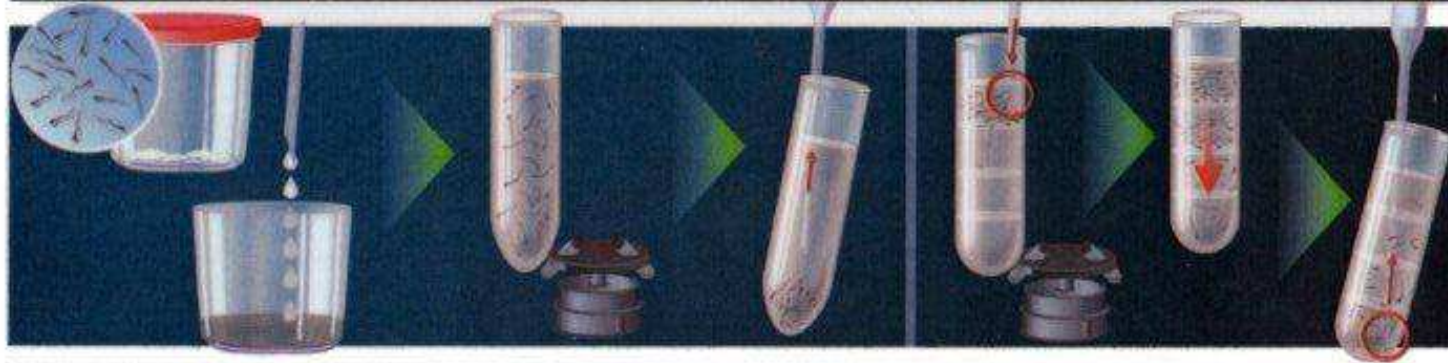


TERAPIE

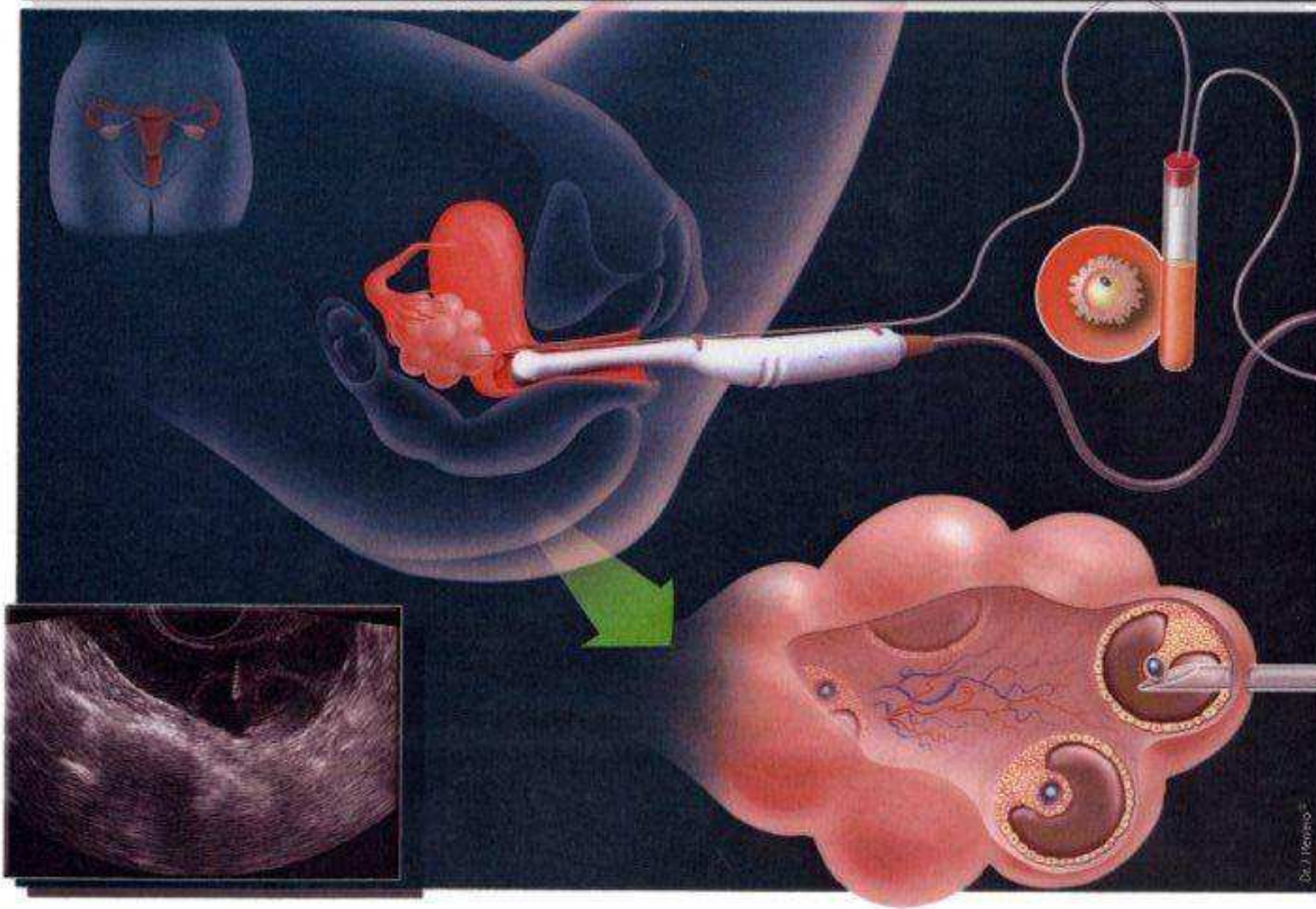
- Iui
- Fivet



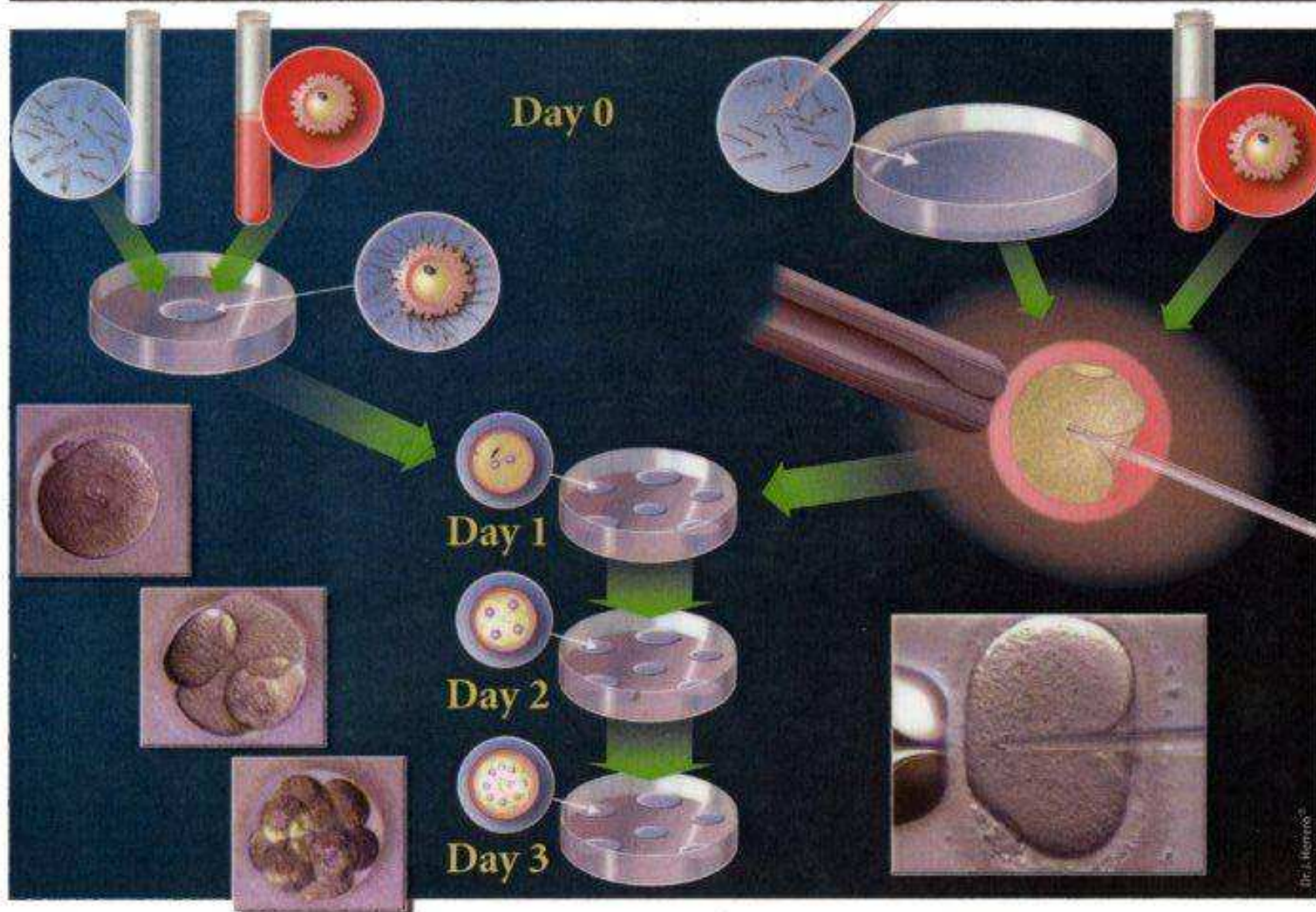Intrauterine Insemination (IUI)



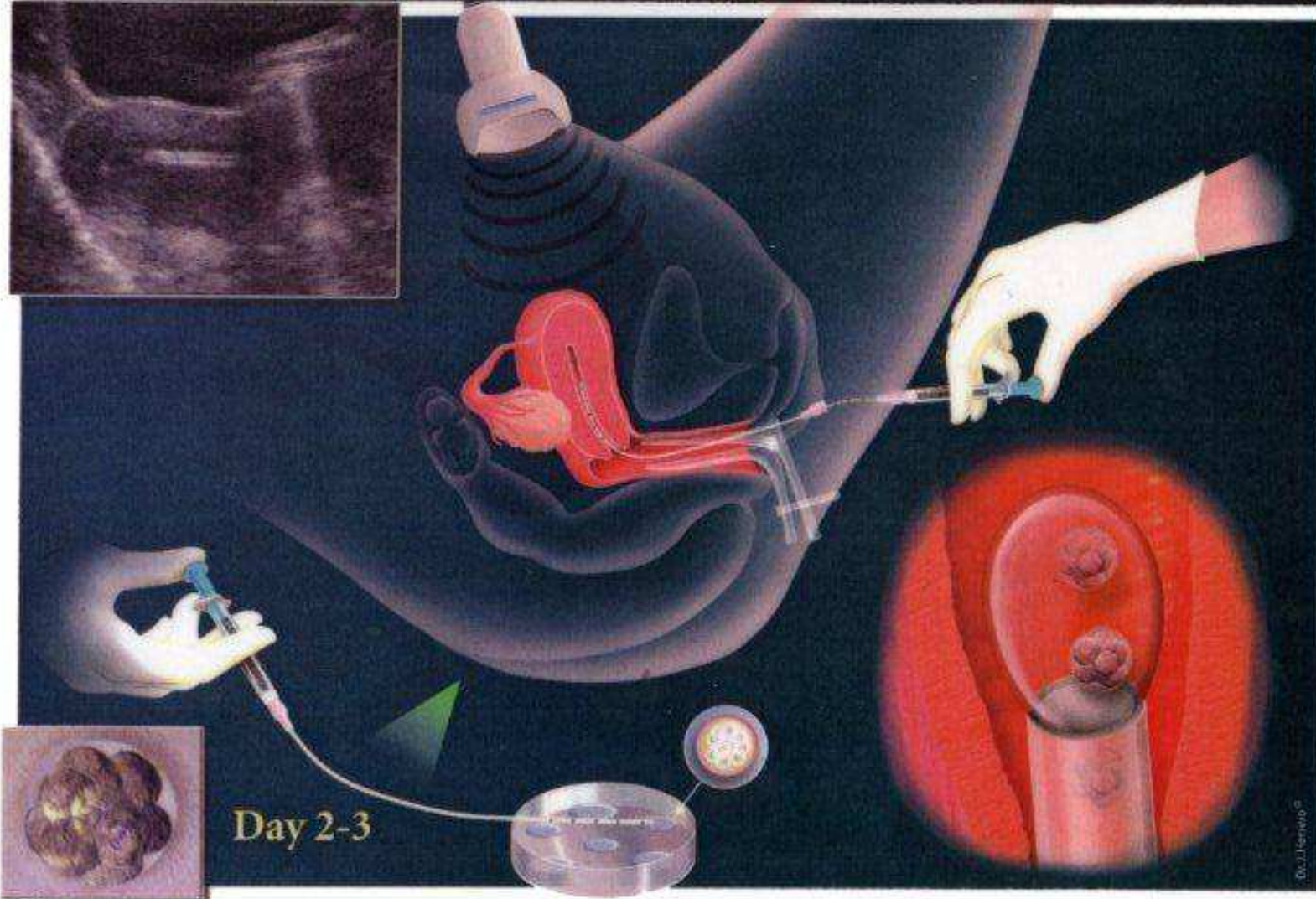
Oocyte Retrieval



Fertilisation; Invitro Fertilisation (IVF) and Intracytoplasmic Sperm Injection (ICSI)



Embryo Transfer



PERCHE FALLISCONO IVF?

- Genetica 50%
- Fattore coagulazione
- Fattore immunologico
- Anatomico



- "Avere un bambino è una delle gioie più grandi che si possa dare a una coppia"

Robert Edwards

